

Agalychnis callidryas: problemas y soluciones para su cría en cautiverio

Fabián Vergara-Ovalle

Neuropsicofarmacología, Facultad de Psicología, Universidad Nacional Autónoma de México, Ciudad Universitaria, Coyoacán 04510, Ciudad de México, México. fbnvo@outlook.com

Palabras clave: Rana ojos rojos, hylidae, crianza, reproducción, cautiverio.

Resumen: Las ranas del género *Agalychnis* y particularmente *A. callidryas*, con distribución en México, son extensamente saqueadas para el comercio de mascotas, una de sus principales amenazas. En este sentido, la reproducción en cautiverio de anfibios es una alternativa viable para la conservación pese a que no es fácil en especies con las características de esta rana. En el presente trabajo se describen algunas complicaciones que surgen durante la reproducción en cautiverio de *A. callidryas* y sus posibles soluciones, y se muestran tratamientos que permitieron la solución de estos problemas: infecciones bacterianas, helmínticas y para desgarres en la piel. Se incluye, además, el uso de sus patrones corporales para la identificación de individuos. El objetivo es proporcionar alternativas que puedan ser utilizadas en zoológicos, acuarios y otros centros reproductivos, así como en programas de reproducción para la conservación de anuros amenazados similares a esta especie.

Cita: Vergara-Ovalle, F. 2023. *Agalychnis callidryas*: problemas y soluciones para su cría en cautiverio. Herpetología Mexicana, 6: 1-12.

INTRODUCCIÓN

La cría de anfibios en cautiverio es una estrategia importante para la conservación de este linaje, ya sea para conservar *ex situ* poblaciones de especies en peligro de extinción (Zippel et al., 2011; Lisboa & Vaz, 2021), o para crear centros de educación e investigación con el mismo fin (Bolochio et al., 2020). No obstante, la reproducción de algunos anfibios en cautiverio puede llegar a presentar problemas como enfermedades, accidentes o dificultad para manejar e identificar a los sujetos. El presente trabajo busca aportar información sobre algunos de estos problemas, observados a lo largo de cinco años de reproducir a la “rana arborícola de ojos rojos” *Agalychnis callidryas* (Fig. 1), así como las soluciones halladas para cada una de ellas.

Agalychnis callidryas es una rana arborícola; las hembras llegan a medir 77 mm y los machos 60 mm; se distribuye desde el sureste de Veracruz y

norte de Oaxaca, México, hasta Colombia (Savage, 2002; Rivera-Correa et al., 2013; McCranie et al., 2019; Frost, 2023), aunque su distribución quedó muy reducida en México luego de que McCranie



FIGURA 1. Ejemplar adulto macho, de *Agalychnis callidryas*.

et al. (2019) resucitara a *A. taylori*.

La especie habita en selvas húmedas, principalmente en tierras bajas, con alta humedad relativa y temperaturas que van de los 20 °C a los 32 °C. Si bien en este estudio se trabajó con *A. callidryas*, es posible que los resultados descritos más adelante sean útiles para el caso de especies relativas y con distribución similares, por ejemplo *A. moreletti* o *A. taylori*.

Pese a que *A. callidryas* no aparece en la modificación de la norma NOM 059 SEMARNAT 2010 (SEMARNAT, 2019) y en la lista roja de la IUCN (2023) se cataloga como de preocupación menor, no debe asumirse que hay una estabilidad en sus poblaciones, pues existen estudios que indican una disminución de sus poblaciones silvestres debido principalmente a la pérdida de cobertura vegetal y la extracción de ejemplares para su venta en el mercado negro (Hayes et al., 2010; Wilson et al., 2013).

Por el motivo anterior, a partir del año 2010, *A. callidryas* está incluida en el listado CITES, apéndice II y en la categoría de Protección Especial (CITES, 2023). Entre los años 2017 y 2021, solamente en los Estados Unidos, se importaron alrededor de 100,901 ejemplares silvestres del género *Agalychnis*, de los cuales, unos 78,211 correspondieron a *A. callidryas* (CITES Database, 2023). Este número aumenta indudablemente si se consideran a ejemplares silvestres capturados de manera ilegal para el comercio. Por ello, en este trabajo, se pretende contribuir con el conocimiento de la reproducción en cautiverio de *A. callidryas* para su conservación, esto, mediante algunas soluciones empíricas obtenidas desde el año 2018 al 2023.

Los resultados de este trabajo son parte del esfuerzo y experiencias en laboratorio por mantener la reproducción de esta especie, que si bien, estos resultados no son producto de un

diseño experimental prospectivo, si son analizados bajo un protocolo retrospectivo que contiene los elementos de un estudio de caso, y que a su vez, incluye la revisión sistemática de datos acumulados, ordenados y estructurados con los atributos de cualquier variable sujeta a medición (Méndez-Ramírez et al., 2004).

MÉTODOS

El estudio se realizó en el PIMVS (Predios o Instalaciones que Manejan Vida Silvestre) “AMPHIBIOS” (registro No. DGVS-PIMVS-CR-IN-1498-DF/12), ubicado en la Ciudad de México. Se obtuvieron registros sobre la salud, conducta (periodo de actividad, locomoción, alimentación) con la finalidad de establecer y sostener una colonia con alto porcentaje de supervivencia.

Se realizaron observaciones directas, diurnas, y en ocasiones nocturnas, con la ayuda de luz artificial (color violeta). La crianza de las ranas se inició con cuatro ejemplares machos y dos hembras sexualmente maduras, provenientes de cría en cautiverio y de origen centroamericano.

Agalychnis callidryas presenta dimorfismo sexual al alcanzar la etapa adulta, los machos no superan los 6 cm, mientras que las hembras suelen llegar a los 7-8 cm, además, las hembras poseen cuerpos más redondos y abultados, con un notorio crecimiento de los huevos dentro de su abdomen (Pyburn, 1970). Posteriormente se trabajó con las crías, aproximadamente 120 ejemplares por año (generaciones FI, FII y FIII).

Los ejemplares adultos fueron mantenidos en un recinto de 100 cm de alto x 50 cm de ancho x 50 cm de largo hecho de vidrio transparente y con techo de malla mosquitera siguiendo las recomendaciones de Schad (2007) y Poole (2008). Este diseño del recinto permite colocar plantas de tallo alto y hojas a mayor altura, lo que estimula la reproducción.

Este recinto contó con plantas abundantes seleccionadas de manera arbitraria, pero de ambientes húmedos como “teléfono” o “pothos” (*Epipremnum aureum*), originaria del sudeste asiático; “filodendro corazón” (*Philodendron hederaceum*), originaria de México y “cuna de Moisés” (*Spathiphyllum ortgiesii*), originaria del sureste mexicano.

Las crías fueron mantenidas en grupos de diez ejemplares en cajas de plástico transparente de cinco litros y con tapa de malla mosquitera, con un plato circular de 7 cm de diámetro y 3 cm de profundidad conteniendo de agua. La temperatura del encierro osciló entre los 15 °C en invierno y 30 °C en verano, con una humedad relativa del 80 %, el fotoperiodo se logró con ciclos de luz natural. El sustrato que se utilizó fue una mezcla de tierra negra, tezontle, y hojarasca, la cual permite mantener una humedad constante y un crecimiento adecuado de las plantas. Se alimentó a los adultos cada dos días con grillos subadultos (*Achaeta domestica*), mientras que las crías fueron alimentadas diariamente con grillos pequeños (5-10 mm) cubiertos de suplemento en polvo de calcio y vitaminas (Calcium plus, Repashy, EUA) hasta que cumplieron el año de vida.

Marcaje de individuos

Para mantener un registro del estado de salud de cada individuo, así como para tener un marcaje sistemático, fue necesaria la identificación por medio de características únicas de cada ejemplar. Para lograr esto, se usó el patrón de las rayas de los costados que es único para cada individuo, tal como se ha observado con patrones de diferentes animales (Kühl & Burghardt, 2013). Por ejemplo, las manchas en la región dorsal del tiburón ballena (Andrzejczek et al., 2016), el patrón de coloración de la langosta *Panulirus versicolor* (Frisch & Hobbs, 2007), el patrón de manchas en las jirafas (Lee et al., 2018) y el patrón de manchas en la rana *Leiopelma archeyi* (Bradfield,

2004). Para corroborarlo se tomaron fotografías del flanco derecho e izquierdo de ocho ejemplares adultos y veinte ejemplares jóvenes. Estas fueron comparadas visualmente para determinar la similitud o diferencia entre cada individuo y su estado contante a través de tiempo.

De esta manera, para el marcaje de los individuos, se realizaron fotografías de ambos costados de cada uno de manera que fueran visibles los patrones de rayas amarillas sobre fondo azul. Se manipuló a los ejemplares, deteniendo la pata trasera para lograr la exposición del costado y se utilizó una cámara Sony DSC-H300. Cada individuo fue asociado a sus fotografías a través de un número único formado a partir de la fecha de la fotografía, quedando el número de individuo y una letra indicando el lado del costado (D = derecho o I = izquierdo; p. e. 04-06-20/001D).

Con estas fotografías se creó un catálogo y fueron comparadas visualmente por el investigador, buscando parejas similares y comparando sus diferencias al considerar ambos costados. Posteriormente, nuevas fotografías fueron tomadas, de los mismos sujetos y comparadas con las anteriores para corroborar la eficacia del método. De los 28 sujetos comparados en diferentes tiempos (1, 3 y 14 meses), todos fueron identificados a través de sus patrones en los costados.

Identificación y eliminación de parásitos

Se realizó necropsia a diez individuos. Esta consistió en la observación macro y microscópica de los principales órganos (intestino, hígado, estómago, corazón, pulmones y cerebro) para detectar parásitos. En las siguientes generaciones de crías se administró ivermectina, el cual es un fármaco antiparasitario, particularmente con un potente efecto antihelmíntico (Crump, 2017). La administración se realizó con una concentración de 0.4 mg/kg a las 100 y 160 crías de cada

generación, como se ha sugerido para otros anuros de la familia Dendrobatidae (Clayton et al., 2012) y para vertebrados (Panayotova-Pencheva, 2016). Esta administración se hizo a las tres semanas post-metamorfosis de manera tópica (local), dejando caer las gotas sobre la piel del cuerpo entero. Finalmente, se cuantificó el número de ejemplares que murieron entre las tres y seis semanas post-metamorfosis, obteniendo un índice de mortandad (Número de muertes/Número total de individuos de la cohorte)*100).

Identificación y eliminación de infección bacteriana

Se obtuvieron muestras mediante raspado de piel con ayuda de hisopados a tres ejemplares vivos de cuatro meses de edad. Estas muestras se enviaron a laboratorio (No. DP22-023, Di-Path, México) para estudios citológicos, cultivos bacterianos y micológicos. A partir de los resultados, se determinó utilizar sulfametoxazol (40 mg/ml) y trimetoprima (8 mg/ml), los cuales actúan como antibióticos debido a su efecto bacteriostático, impidiendo la síntesis y reparación del ADN durante la replicación celular (Safrin et al., 1994). Considerando el tamaño de los ejemplares y las dosis descritas en la literatura (Nichols et al., 2001; Smith, 2007) se determinó usar la dosis de 200 µl por cada gramo de peso corporal. Durante 3 semanas se administró el fármaco a 112 individuos, cuantificando el número de ejemplares que presentaron manchas cutáneas. Se consideró que la resolución de la enfermedad se alcanzaba cuando no se observaron manchas en la piel.

Cortes en la piel

Los tres ejemplares que sufrieron laceraciones en la piel fueron tratados, limpiando el área, luego se recolocó la piel en el lugar de manera que cubriera la mayor superficie posible. Para mantenerla unida se utilizó 5 µl de cianocrilato en gel (Flexgel, México). El cianocrilato se ha

utilizado ampliamente para cerrar heridas en humanos (Betül Gülalp et al., 2009) y hay algunos reportes de su uso en anfibios (Rosa & Fernández-Loras, 2012). Posteriormente se limpió la herida diariamente con agua para evitar la acumulación de contaminantes y cuidando de no volver a desprender la piel. Esto se realizó hasta el día 50, cuando la herida comenzó a recuperar el color verde natural, de la piel.

RESULTADOS

Identificación de individuos

Se observó que los patrones fueron únicos para cada individuo (Fig. 2A), lo que permitió su identificación y marcaje para el manejo dentro de la PIMVS. En algunas ocasiones, los patrones de un solo costado fueron similares en cuanto al número de rayas o posición de las manchas en mismo individuo; sin embargo, al comparar cuidadosamente ambos costados, las diferencias fueron perceptibles entre individuos facilitando así su identificación (Fig. 2B). Además, se observó que este patrón de rayas se mantiene en las diferentes etapas de vida del animal (Fig. 2C). Cabe mencionar que estos mismos datos fueron utilizados para marcar a todos las ranas de la PIMVS para ser reportadas a la Secretaría del Medio Ambiente y Recursos Naturales (SEMARNAT), lo que evitó procedimientos adicionales e innecesario en el manejo de los organismos.

Infecciones por helmintos

Durante la primera generación de crías, ocurrió un alto índice de mortandad (83 %) entre las 3 y 5 semanas posteriores a la metamorfosis de los individuos. En este caso, los ejemplares mostraron signos de anorexia (masa y/o peso corporal anormalmente bajo) y cambios en el comportamiento, observándose alta actividad locomotora durante el día. Los ejemplares que murieron fueron analizados por necropsia y se

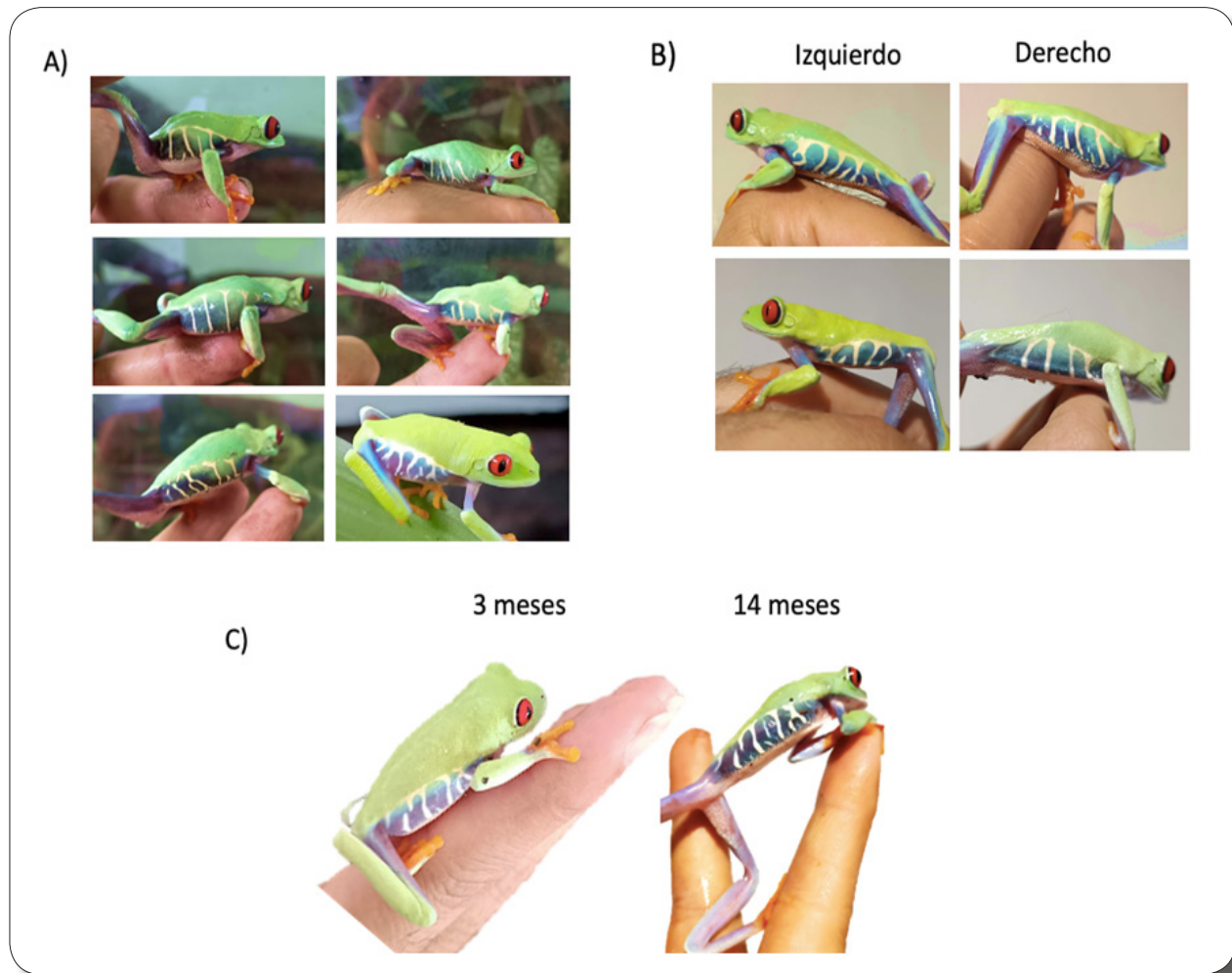


FIGURA 2. Imágenes de identificación de distintos individuos de *Agalychnis callidryas* por patrón del costado. A) seis individuos fotografiados del costado derecho. B) dos individuos con fotografía de ambos costados, lo que permite una mejor identificación. C) mismo individuo en etapa juvenil (izquierda) y adulto (derecha), mostrando consistencia en el patrón del costado derecho.

observó la presencia de parásitos helmintos. Estos parásitos se encontraron en estado de huevo o quiste en el intestino, mientras que el estado adulto se encontró dentro y fuera de los pulmones de los ejemplares (Fig. 3A). La administración de Ivermectina (0.4 mg/kg) disminuyó el número de muertes a 5 de 100 y 5 de 160 ejemplares en las siguientes generaciones, comparado con los 70 decesos de los 120 individuos de la primera generación. Es decir, disminuyó el índice de mortandad durante esta etapa en un 77% en las siguientes dos generaciones con una diferencia

estadísticamente significativa según un análisis de U de Mann Whitney, $p = 0.01208$, $Z = 2.50672$ (Fig. 3B). Las muertes de los individuos de la segunda y tercera generación ocurrieron dentro de los tres días posteriores a la administración de ivermectina.

Infección bacteriana

En la tercera generación de crías, aproximadamente a los cuatro meses post-metamorfosis, algunos ejemplares comenzaron

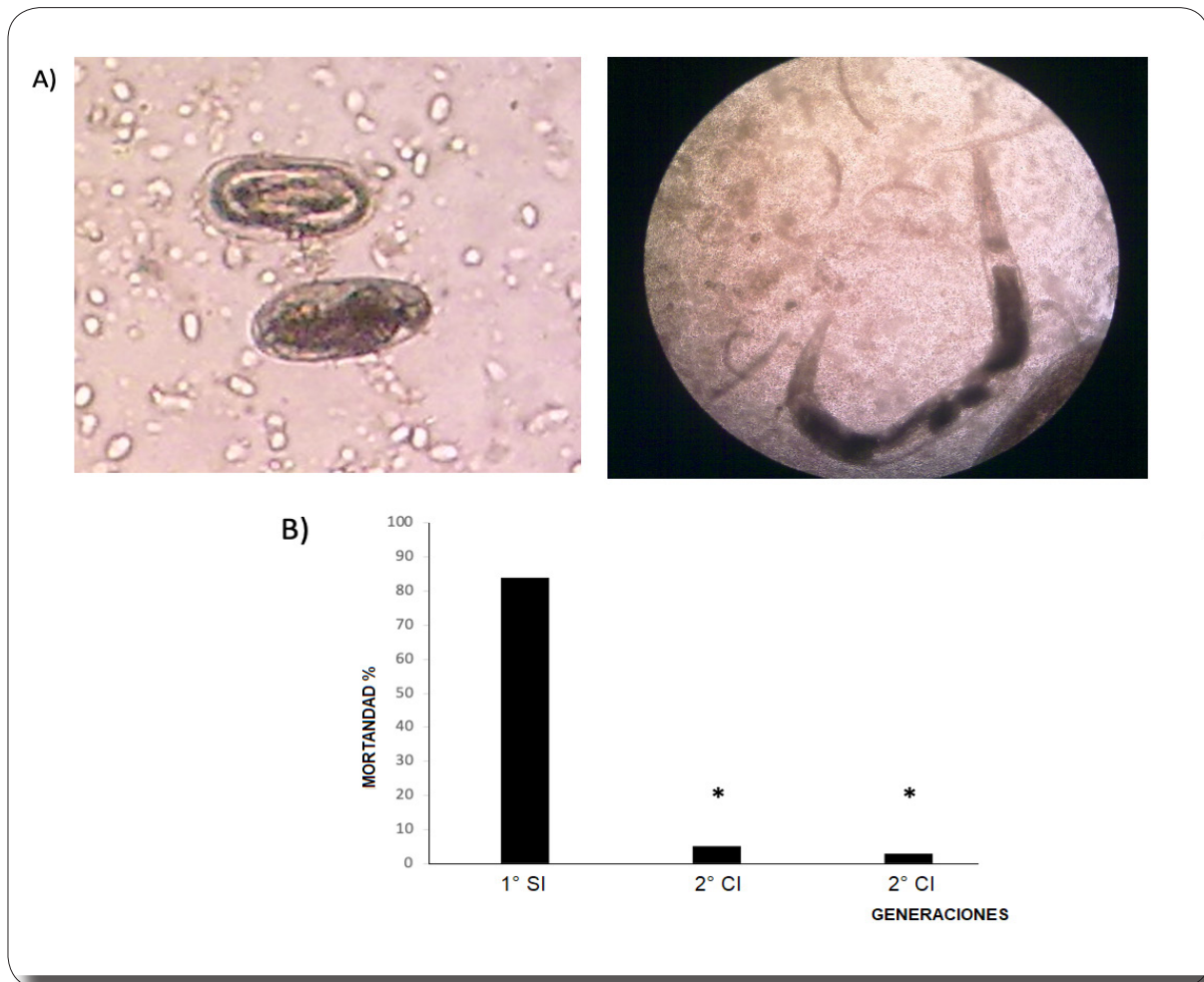


FIGURA 3. Parásitos encontrados en autopsia de crías de *Agalychnis callidryas*. A) en el intestino se encuentran quistes (izquierdo), mientras que los adultos (derecho) se encuentran dentro de los pulmones y de la cavidad torácica. B) porcentaje de mortandad a las 6 semanas postmetamorfosis en la primera generación (1º) sin ivermectina (SI), y la 2 y 3 generación (2º y 3º respectivamente) con ivermectina (CI) mostrando efectos significativos (*) según la prueba de U de Mann Whitney ($p = 0.01208$, $Z = 2.50672$).

a presentar puntos grises en la piel. Quince días después, 70 ejemplares presentaron manchas en distintas cantidades y tamaños. Algunas crías tuvieron un único punto gris, mientras que otras presentaron gran cantidad de manchas en distintas partes del cuerpo (Fig. 4a). Los ejemplares mostraron ligeros signos de anorexia, sin cambios notables en su comportamiento locomotor.

En los resultados no se observaron anomalías en la citología, ni crecimiento

de hongos, pero sí de bacterias del género *Citrobacter* y *Pseudomonas*. Junto con este cultivo se realizó un antibiograma en donde se observó la susceptibilidad de estas bacterias a distintos antibióticos y se determinó utilizar una suspensión de sulfametoxazol (40 mg/ml) y trimetoprima (8 mg/ml) a una dosis de 200 μ l/g, diariamente. En esta edad los ejemplares pesaron entre 2 y 3 g, por lo que se administraron entre 400 y 600 μ l de suspensión directamente sobre la piel de 130 ejemplares, incluidos los 70 ejemplares con signos

de infección. Los ejemplares enfermos mostraron mejoría con el tratamiento a partir de la primera semana y todos los ejemplares mostraron una resolución total de la enfermedad a la tercera semana (Fig. 4B). Estos ejemplares continuaron en la PIMVS y fueron monitoreados durante un año, durante el cual no se observaron alteraciones evidentes en la salud y desarrollo de estos.

las ranas con las paredes o piedras del recinto, ocurrieron heridas en las que la piel se abrió o se separó en la zona lastimada (p. e., en la punta de la nariz o de alguna extremidad). En estas ocasiones se ajustó la piel nuevamente a su posición y se utilizó una pequeña gota de cianocrilato en gel para mantenerla en su lugar. Se observó una unión de la piel al tejido en los primeros tres días, mientras




FIGURA 4. Infección por *Citrobacter* y *Pseudomonas* en piel de *Agalychnis callidryas*. A) ejemplares presentan diversas cantidades de manchas grises y negras en la piel. B) proceso de recuperación, durante el tratamiento con sulfametoxazol/trimetoprima.

Cortes en la piel

Durante el desarrollo de las crías se observaron casos en los que, debido a roces de

que la cicatrización total se observó alrededor de los 2 meses después de ocurrir la herida (Fig. 5), recuperando el 100% de la región dañada y con un color similar al del resto de la piel.




FIGURA 5. Ejemplo del proceso de cicatrización en una herida rostral en juvenil de *Agalychnis callidryas*. La piel fue pegada en su lugar con 5 μ l de cianocrilato en gel y se limpió diario con agua para evitar contaminación. Se observa una recuperación total a los 51 días.

DISCUSIÓN

El presente trabajo muestra algunos problemas que surgen durante la cría de *A. callidryas* en cautiverio, así como las soluciones encontradas y aplicadas en cada caso. Los patrones naturales de rayas en los flancos de los individuos permitieron una correcta identificación de cada ejemplar dentro de la población cautiva en distintas edades. Se observó que estos patrones se mantienen constantes a lo largo del desarrollo del individuo, desde su aparición hasta la etapa adulta (Fig. 2C). Por lo anterior, el uso de estos patrones demostró ser una técnica eficaz para la identificación de individuos. Este patrón es natural y único para cada ejemplar, y se recomienda considerarlo por ambos costados en poblaciones grandes y así facilitar la identificación.

Por otra parte, este patrón se mantiene constante en las distintas etapas de vida. Esta característica puede utilizarse tanto en PIMVS y UMAs, así como en estudios ecológicos que requieren formas de marcajes por tiempos prolongados. La identificación de anfibios a través de sus patrones naturales en la piel ha demostrado ser eficaz en otras especies de ranas, por ejemplo, *Leiopelma archeyi* (Bradfield, 2004), *Xenopus longipes* (Aevarsson et al., 2022), *Amolops formosus*

(Patel & Das, 2020). En el patrón de líneas, *Litoria genimaculata* (Kenyon et al., 2010), e incluso en distintas etapas de vida como en *Ceratophrys stolzmanni* (Bardier et al., 2010). Por otro lado, la distribución de estos patrones de rayas en *A. callidryas* ha sido utilizada para determinar distintas poblaciones en campo (Robertson & Robertson, 2008), además, los patrones y colores en los flancos han sido propuestos como una manera visual de distinguirse entre especies (Robertson & Greene, 2017).

Las infecciones por gusanos helmintos son comunes en ranas neotropicales (Camião et al., 2014), y como se señaló en los resultados, durante la primera generación de crías, hubo un alto índice de mortandad (83%). Los individuos enfermos mostraron cambios en el comportamiento, presentando alta actividad locomotora durante el día, lo que no es normal ya que son animales estrictamente nocturnos (Lee, 2000). El tratamiento con ivermectina (0.4 mg/kg) disminuyó el índice de mortandad a las 6 semanas de edad de 83% en la primera generación a 5% y 3% en la 2^o y 3^o generación, respectivamente (Fig. 3B). Se considera que la ivermectina fue eficiente como desparasitante antihelmíntico a la dosis utilizada. En este trabajo se utilizó una dosis de ivermectina similar a como ha sido descrito para

otros vertebrados en cautiverio (Panayotova-Pencheva, 2016).

Después del tratamiento ocurrieron algunas muertes en los 3 días siguientes a su aplicación. Estas muertes probablemente se debieron al efecto neurotóxico de la ivermectina, el cual ha sido descrito en otras especies de anfibios como el caso de la familia Dendrobatidae (Clayton et al., 2012). De momento podría recomendarse una concentración menor, sin embargo, habrá que considerar su eficacia antihelmíntica en dosis menores y ponderar el costo-beneficio.

Con respecto a la infección bacteriana, se observó un crecimiento de bacterias del género *Citrobacter* y *Pseudomonas*, bacterias Gram (-) comunes en anfibios, así como *Aeromonas* y *Proteus*. Para tratar estas infecciones se han utilizado antibióticos como el ciprofloxacino (Nguyen et al., 2021) y estreptomycin (Miles, 1950), sin embargo, dada la susceptibilidad mostrada en el antibiograma, se decidió el uso de sulfametoxazol/trimetoprima. De esta manera, el tratamiento resolvió adecuadamente la enfermedad en el 100% de los casos, evidenciado por la desaparición total de manchas en la piel de los ejemplares. Se recomienda su uso a la concentración indicada (sulfametoxazol: 40 mg/ml, trimetoprima: 8mg/ml) y a una dosis de 200 µl/g diariamente por tres semanas. Las ranas que recibieron estos tratamientos fueron mantenidas, al menos, durante los siguientes 12 meses sin mostrar signos de debilidad, enfermedad o malformaciones, por lo que indica no haber toxicidad evidente por estos fármacos; sin embargo, son necesarios más estudios para descartar posibles efectos secundarios. Es importante mencionar que el uso de este antibiótico ha sido descrito previamente para anfibios como tratamiento contra el hongo *Batrachochytrium dendrobatidis* (Muijsers et al., 2012).

Finalmente, cuando se observaron cortes

o desgarres de la piel ocasionados por accidentes en algunos ejemplares, el uso de cianocrilato en gel, junto con una adecuada higiene, permitió una correcta cicatrización. Esta cicatrización ocurrió en un tiempo largo (dos meses), por lo que la higiene del terrario y del ejemplar son considerados cruciales para evitar infecciones durante el tiempo que dura la herida. Es bien sabido que otras especies de anuros que muestran una gran capacidad para regenerar piel, incluso en heridas importantes o amputaciones (Otsuka-Yamaguchi et al., 2017; Yokoyama et al., 2011), por lo que esto fue un indicio de buena capacidad de regeneración de los individuos en este estudio. Cabe aclarar que este tratamiento se utilizó únicamente para ejemplares que no mostraron exposición de órganos o hemorragias. En estos casos se recomiendan otros procedimientos, por ejemplo, la sutura (ver Poll, 2009), aunque también existen reportes del uso de cianocrilato y cotonetes en campo para cerrar heridas en las que hay exposición de órganos (Rosa & Fernández-Loras, 2012).

CONCLUSIÓN

Los resultados de este trabajo contribuyen al conocimiento y cuidado en cautiverio de las crías de *A. callidryas* antes no documentados. Mediante estas estrategias se logró obtener una supervivencia del 80 % a los 18 meses, es decir, 128 ejemplares provenientes de dos parejas distintas. Se espera que esto ayude a incrementar los casos de éxito en la reproducción de esta especie y del género *Agalychnis*, cuyas especies son ampliamente utilizadas en el comercio legal, y así, reducir el saqueo o la captura ilegal de ejemplares silvestres que es una de sus principales amenazas conocidas. Es importante aclarar que los resultados de este estudio que logren la reproducción de la especie deben ser adecuados para aplicarse con organismos de países o regiones con su propia población de la especie para evitar la contaminación del pool genético con poblaciones de otras regiones y en

caso escapes accidentales de los individuos al medio silvestre.

LITERATURA CITADA

- Aevansson, U., A. Graves, K. Carter, T. Doherty-Bone, D. Kane, F. Servini, B. Tapley & C. Michaels. 2022. Individual identification of the Lake Oku clawed frog (*Xenopus longipes*) using a photographic identification technique. *Herpetological Conservation and Biology*, 17: 67-75.
- Andrzejaczek, S., J. Meeuwig, D. Rowat, S. Pierce, T. Davies, R. Fisher & M. Meekan. 2016. The ecological connectivity of whale shark aggregations in the Indian Ocean: a photo-identification approach. *Royal Society Open Science*, 3(11): 160455. <http://dx.doi.org/10.1098/rsos.160455>
- Bardier, C., D. Székely, G. Augusto-Alves, N. Matínez-Latorraca, B. R. Schmidt & S. S. Cruickshank. 2020. Performance of visual vs. software-assisted photo-identification in mark-recapture studies: a case study examining different life stages of the pacific horned frog (*Ceratophrys stolzmanni*). *Amphibia-Reptilia*, 42(1): 17-28.
- Bolochio, B. E., J. N. Lescano, J. M. Cordier, R. Loyola & J. Nori. 2020. A functional perspective for global amphibian conservation. *Biological Conservation*, 245 (2020) 108572: 1-9.
- Bradfield, K. S. 2004: Photographic identification of individual Archey's frogs, *Leiopelma archeyi*, from natural markings. DOC Science Internal Series 191. Department of Conservation, Wellington, 36 pp.
- Betül, G., S. Tamer, G. Sonnur & N. Mehmet. 2009. Emergency wounds treated with cyanoacrylate and long-term results in pediatrics: a series of cases; what are the advantages and boards? *BMC Research Notes*, 2(1): 132-132. <https://doi.org/10.1186/1756-0500-2-132>
- Campião, K. M., D. H. Morais, O. T. Dias, A. Aguilar, G. Toledo, I. Tavares & R. J. da Silva. 2014. Checklist of helminth parasites of amphibians from South America. *Zootaxa*, 3843(1): 001-093.
- CITES (database). 2023. *Agalychnis callidryas* imports and exports. <https://trade.cites.org> [Acceso: marzo, 2023]
- Clayton, L., J. Nelson, M. Payton, J. McDonnell, B. Rossi, K. King-Rahn & D. Woodburn. 2012. Clinical Signs, Management, and Outcome of Presumptive Ivermectin Overdose in a Group of Dendrobatid Frogs. *Journal of Herpetological Medicine and Surgery*, 22: 5-11.
- Crump, A. 2017. Ivermectin: enigmatic multifaceted “wonder” drug continues to surprise and exceed expectations. *The Journal of Antibiotics*, 70(5): 495-505. <https://doi.org/10.1038/ja.2017.11>
- Frisch A.J., & J-P. A. Hobbs. 2007. Photographic identification based on unique, polymorphic colour patterns: a novel method for tracking a marine crustacean. *Journal of Experimental Marine Biology and Ecology*, 351:294-299.
- Frost, D. R. 2023. Amphibian Species of the World: An Online Reference. Version 6.2. <https://amphibiansoftheworld.amnh.org/> doi.org/10.5531/db.vz.0001 [acceso: septiembre, 2023].
- Hayes, T. B., P. Falso, S. Gallipeau & M. Stice. 2010. The cause of global amphibian declines: a developmental endocrinologist's perspective. *The Journal of Experimental Biology*, 213(6): 921-933. <https://doi.org/10.1242/jeb.040865>
- IUCN SSC Amphibian Specialist Group. 2020. *Agalychnis callidryas*. The IUCN Red List of Threatened Species 2020: e.T55290A3028059.

- <https://dx.doi.org/10.2305/IUCN.UK.2020-1.RLTS.T55290A3028059.en>. [Acceso: marzo, 2023]
- Kenyon, N., A. Phillott & R. Alford. 2010. Temporal variation in dorsal patterns of juvenile green-eyed tree frogs, *Litoria genimaculata* (Anura: Hylidae). *Herpetological Conservation and Biology*, 5: 126-131.
- Kühl, H. S. & T. Burghardt. 2013. Animal biometrics: quantifying and detecting phenotypic appearance. *Trends in Ecology & Evolution*, 28(7): 432-441.
- Lee, D. E., D. R. Cavener & M. L. Bond. 2018. Seeing spots: quantifying mother-offspring similarity and assessing fitness consequences of coat pattern traits in a wild population of giraffes (*Giraffa camelopardalis*). *PeerJ*, 6, e5690.
- Lee, J. C. 2000. A field guide to the amphibians and reptiles of the maya world. Cornell University Press, Ithaca, USA, 416 pp.
- Lisboa, C. & R. Vaz. 2021. Captive breeding program for *Scinax alcatraz* (Anura:Hylidae): introducing amphibian ex situ conservation in Brazil. *Amphibian and Reptile Conservation*. 14.
- Muijsers M., A. Martel, V. R. Pascale, K. Baert, G. Vercauteren, R. Ducatelle, D. B. Patrick, F. Vercammen, F. Haesebrouck & F. Pasmans. 2012. Antibacterial therapeutics for the treatment of chytrid infection in amphibians: Columbus's egg? *BMC Veterinary Research*, 8(175): 1-7. <https://doi.org/10.1186/1746-6148-8-175>
- Méndez-Ramírez, I., D. L. Namihira-Guerrero, A. Moreno & C. Sosa de Martínez. 2004. El Protocolo de Investigación. Trillas. México.
- Miles, E. M. 1950. Red-Leg in Tree-frogs caused by bacterium alkaligenes. *Journal of General Microbiology*, 4(3): 434-436.
- McCranie, J. R., J. Sunyer & J. G. Martínez-Fonseca. 2019. Comments and updates to “Guía Ilustrada de Anfibios y Reptiles de Nicaragua” along with taxonomic and related suggestions associated with the herpetofauna of Nicaragua. *Revista Nicaraguense de Biodiversidad*, 52: 8-9.
- Nichols, D. K., E. W. Lamirande, A. Pessier & J. Longcore. 2001. Experimental transmission of cutaneous chytridiomycosis in dendrobatid frogs. *Journal of Wildlife Diseases*, 37(1): 1-11. <https://doi.org/10.7589/0090-3558-37.1.1>
- Nguyen, Q. T. & M. P. Tran. 2021. Drugs and chemicals use in frog farming in Dong Thap province. *Can Tho University Journal of Science*, 13(Aquaculture), 73-78.
- Otsuka-Yamaguchi, R., A. Kawasumi-Kita, N. Kudo, Y. Izutsu, K. Tamura & H. Yokoyama. 2017. Cells from subcutaneous tissues contribute to scarless skin regeneration in *Xenopus laevis* froglets. *Developmental Dynamics*, 246(8): 585-597.
- Panayotova-Pencheva, M. S. 2016. Experience in the Ivermectin Treatment of Internal Parasites in Zoo and Captive Wild Animals: A Review. *Der Zoologische Garten*, 85(5): 280-308.
- Patel, N. G. & A. Das. 2020. Shot the spots: A reliable field method for individual identification of *Amolops formosus* (Anura, Ranidae). *Herpetozoa*, 33: 7-15.
- Poll, C. P. 2009. Wound management in amphibians: etiology and treatment of cutaneous lesions. *Journal of Exotic Pet Medicine*, 18(1): 20-35.
- Poole, V. 2008. Guia para el manejo de anfibios en cautiverio. National Aquarium in Baltimore Shelly Grow, Association of Zoos and Aquariums Edición 1.1, San Diego, California, USA. <https://>

- assets.speakcdn.com/assets/2332/manualespanol.pdf
- Pyburn, W. F. 1970. Breeding Behavior of the Leaf-Frogs *Phyllomedusa callidryas* and *Phyllomedusa dacnicolor* in Mexico. *Copeia*, 1970(2): 209-218. <https://doi.org/10.2307/1441643>
- Rivera-Correa, M., F. Duarte-Cubides, J. V. Rueda-Almonacid & J. M. Daza-R. 2013. A new red-eyed treefrog of *Agalychnis* (Anura: Hylidae: Phyllomedusinae) from middle Magdalena River valley of Colombia with comments on its phylogenetic position. *Zootaxa*, 3636: 85-100.
- Robertson, J. M. & A. D. Robertson. 2008. Spatial and temporal patterns of phenotypic variation in a Neotropical frog. *Journal of Biogeography*, 35(5): 830-843.
- Robertson, J. M. & H. W. Greene. 2017. Bright colour patterns as social signals in nocturnal frogs. *Biological Journal of the Linnean Society*, 121(4): 849-857.
- Rosa, G., & A. Fernández-Loras. 2012. Emergency procedures in the field: a report of wound treatment and fast healing in the giant ditch frog (*Leptodactylus fallax*). *Animal Welfare*, 21(4): 559-562.
- Safrin, S., B. L. Lee & M. A. Sande. 1994. Adjunctive folinic acid with trimethoprim-sulfamethoxazole for *Pneumocystis carinii* pneumonia in aids patients is associated with an increased risk of therapeutic failure and death. *The Journal of Infectious Diseases*, 170(4): 912-917. <https://doi.org/10.1093/infdis/170.4.912>
- Savage, J. 2002. *The Amphibians and Reptiles of Costa Rica: A Herpetofauna Between Two Continents, Between Two Seas*. Bibliovault OAI Repository, the University of Chicago Press, 954 pp.
- SEMARNAT. 2019. Proyecto de Modificación del Anexo Normativo III, Lista de especies en riesgo de la Norma Oficial Mexicana NOM-059-SEMARNAT-2010, Diario Oficial de la Federación, 14 de noviembre de 2019.
- Schad, K. (Ed.) 2007. Amphibian Population Management Guidelines. Amphibian Ark Amphibian Population Management Workshop; December 10-11, 2007; San Diego, CA, USA. Amphibian Ark, 31 pp. www.amphibianark.org
- Smith, S. A. 2007. Compendium of drugs and compounds used in amphibians. *ILAR Journal*, 48(3): 297-300. <https://doi.org/10.1093/ilar.48.3.297>
- Yokoyama, H., T. Maruoka, A. Aruga, T. Amano, S. Ohgo, T. Shiroishi & K. Tamura. 2011. Prx-1 expression in *Xenopus laevis* scarless skin-wound healing and its resemblance to epimorphic regeneration. *Journal of Investigative Dermatology*, 131(12):2477-85. DOI: 10.1038/jid.2011.223
- Wilson L. D., J. D. Johnson & V. Mata-Silva. 2013. A conservation reassessment of the amphibians of Mexico based on the EVS measure. *Amphibian & Reptile Conservation*, 7(1): 97-127.
- Zippel, K., K. Johnson, R. Gagliardo, R. Gibson, M. McFadden, R. Browne, C. Martinez & E. Townsend. 2011. The Amphibian Ark: a global community for ex situ conservation of amphibians. *Herpetological Conservation and Biology*, 6: 340-352.